

REGENERASI SIRIP KAUDAL IKAN GATUL (*Poecilia sp.*) YANG MENGALAMI MALFORMASI

Nikmatul Iza¹, Dwi Listyorini², Abdul Gofur³

¹Program Studi Pendidikan Biologi, Fakultas Pendidikan Ilmu Eksakta dan Keolahragaan Institut Keguruan dan Ilmu Pendidikan Budi Utomo Malang.

^{2,3}Jurusan Biologi, Fakultas Matematika dan Ilmu Pengetahuan Alam Universitas Negeri Malang.
e-mail: ieza23_helianthus@yahoo.co.id

ABSTRACT

Gatul fish is included in the family Poeciliidae which is a small fresh water, male is smaller and more colorful than female. This fish is easy to be taken care in laboratory and has a short reproduction cycle, thus allowing these fish to be one animal model development in the field of biology. Yet, in Indonesia the biological study upon Gatul fish is very limited. The aim of this study is to understand the process of caudal fin regeneration of Gatul fish are malformation (abnormal growth). Caudal fin of Gatul fish were vertically cut in a half of its length. Observation was done using 400x magnification. Picture with taken by camera with digital zooming. The subject of this study with a body length of 2-3 cm. The result shows that regeneration of Gatul caudal fin is started with wound healing in day-1 (D1= 24 hours after amputation) and blastema formation, then stump regeneration begin to grow in D2. Regenerative outgrowth begin in D3 characterized by the formation Blood island and fin rays. Differentiation begin in D6 and extended up to D18. From this research we can conclude that the process is going step by step through wound healing, stump growth, and tissue differentiation, and respectively

Keyword: *Regeneration, Caudal Fin, Gatul Fish, Malformation*

PENDAHULUAN

Regenerasi berhubungan dengan pembentukan kembali bagian tubuh yang hilang. Poss *et al.*, (2003) menyatakan bahwa regenerasi merupakan proses perbaikan kerusakan atau kehilangan struktur yang dapat digantikan dengan sempurna atau mendekati sempurna.

Sirip kaudal merupakan objek yang paling sering dipakai dalam penelitian regenerasi, karena sirip kaudal lebih mudah dalam penanganan dan perlakuan serta memiliki struktur simetris yang relatif sederhana (Nechiporuk & Keating, 2002; Poss *et al.*, 2003) dengan tipe sel yang terbatas, tidak berisi otot rangka, atau tulang endokondral yang

dibentuk oleh mineral dari tulang rawan (Poss *et al.*, 2003).

Ikan Gatul (*Poecilia sp.*) termasuk dalam family Poeciliidae yang merupakan ikan berukuran kecil. Ukuran ikan jantan lebih kecil dari pada ikan betina dan memiliki pola warna yang banyak, serta mempunyai kemampuan berkembang biak yang cepat, sehingga populasi ikan gatul (*Poecilia sp.*) sangat melimpah. Di Indonesia ikan gatul (*Poecilia sp.*) belum banyak dimanfaatkan dan diteliti khususnya mengenai regenerasi sirip kaudal. Penelitian ini bertujuan untuk mengetahui regenerasi sirip kaudal ikan Gatul (*Poecilia sp.*) yang mengalami malformasi. Malformasi atau kelainan

perkembangan dalam hal ini diakibatkan kecelakaan mekanis yang menyebabkan sirip kaudal ikan menjadi robek dan bercabang (Gb. 1B-D). Pematangan sirip kaudal yang bercabang dilakukan untuk mengetahui apakah kecacatan tersebut permanen atau bisa pulih kembali.

METODE PENELITIAN

Jenis penelitian yang digunakan adalah deskriptif eksploratif dengan pengamatan yang dilakukan selama proses regenerasi berlangsung. Sirip kaudal ikan gatul yang mengalami malformasi secara mekanik (bercabang) dipotong setengah panjang sirip kaudal secara vertikal dan diamati menggunakan mikroskop cahaya dengan perbesaran 40x dibantu dengan digital zoom. Subjek penelitian ini adalah ikan gatul (*Poecilia* sp.) dewasa dengan panjang tubuh 2-3 cm. Data disusun berdasarkan urutan hari sejak H0 sampai dengan selesai (ukuran dan bentuk mendekati sempurna). Data dianalisis pada setiap perubahan yang terjadi baik dari bentuk, ukuran, maupun struktur.

HASIL DAN PEMBAHASAN

Regenerasi sirip kaudal ikan gatul yang mengalami malformasi (kelainan perkembangan) terdiri dari beberapa tahap yaitu tahap penyembuhan luka (H1), pembentukan blastema (H1-H2), dan pertumbuhan regeneratif serta differensiasi (H3-H18) yang terjadi secara berurutan.

Pada hari ke-nol (setelah sirip kaudal ikan gatul dipotong $\frac{1}{2}$ bagian secara vertikal) ikan tersebut tidak mengalami pendarahan pada bagian yang dipotong (Gb. 1E), pada hari pertama

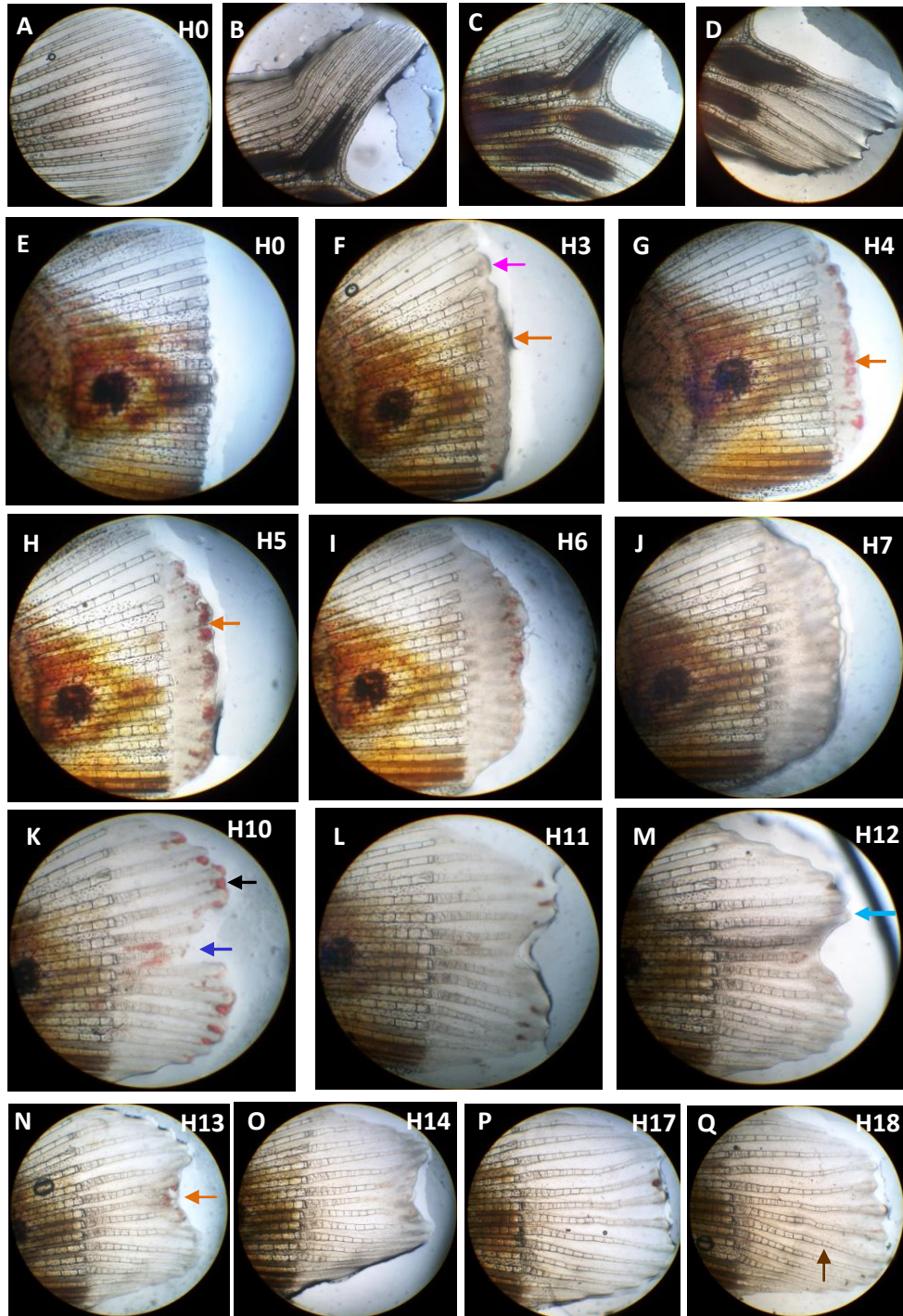
terjadi proses penyembuhan luka yang ditandai adanya lapisan transparan yang tidak rata (bergelombang) pada bagian yang di potong. Proses penyembuhan luka ini diawali dengan migrasi beberapa sel epidermis ke bagian yang luka, sehingga pada batas daerah pematangan segera tertutup (Rawls & Johnson, 2000; Poss *et al.*, 2002; Poss *et al.*, 2003). Hari pertama juga terbentuk blastema yang merupakan sekelompok sel yang belum terdiferensiasi dan memiliki kemampuan untuk tumbuh dan berdiferensiasi. Blastema terbentuk dari proliferasi sel-sel mesenkim (Nechiporuk & Keating, 2002; Poss *et al.*, 2002; Poss *et al.*, 2003; White *et al.*, 1994).

Hari ke-3 blastema sudah tampak panjang dan terjadi angiogenesis (Gb 1F; 2A, anak panah oranye). Pada hari ke-4 pulau-pulau darah semakin banyak dan mengumpul secara rata di ujung bakal jari-jari baru (Gb. 1G, anak panah oranye). Perkembangan ini berlanjut sampai hari ke-5 (Gb. 1H, anak panah oranye). Pada hari ke-6 blastema semakin tebal dan semakin terlihat daerah medial lebih panjang daripada daerah perifer, jari-jari baru mulai terbentuk dengan warna yang lebih pucat dibandingkan jari-jari sebelum dipotong, pada saat ini ruas jari-jari mulai terbentuk pada bagian proksimal (Gb. 2B, anak panah hijau).

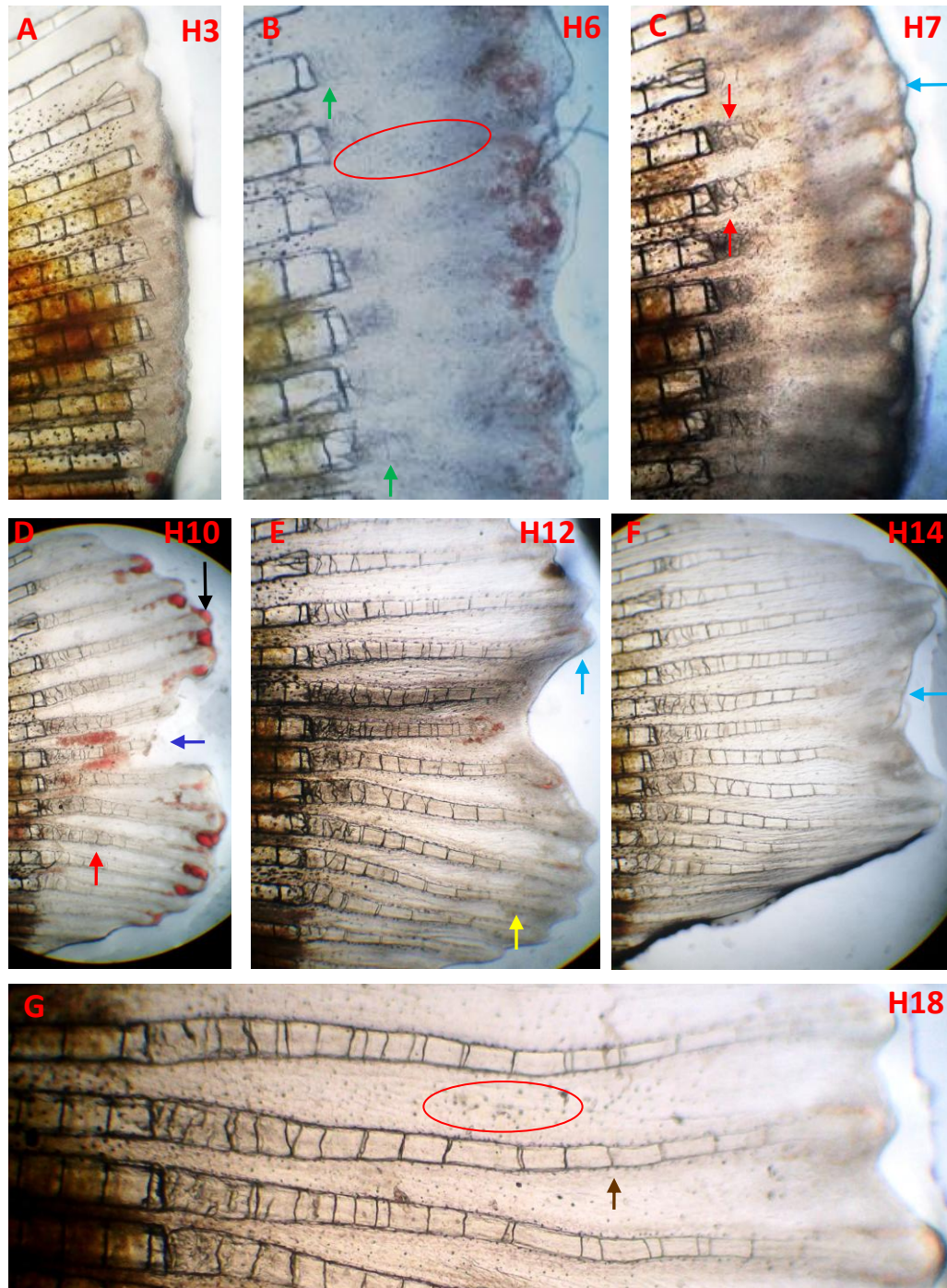
Jari-jari sirip kaudal terdiri dari segmen-segmen yang cekung yang dihubungkan oleh ligament. Pulau-pulau darah, saraf, sel-sel pigmen, dan fibroblas berada di dalam jaringan mesenkim yang berada diantara jari-jari. Segmen jari-jari dikelilingi oleh selapis sel yang menghasilkan kalsium yang dinamakan skleroblast. Ekor ikan tumbuh secara

kontinu melalui penambahan jumlah panjang segmen sampai ke bagian ujung jari-jari ekor (Iovine & Johnson 2000; Poss *et al.*, 2003), masih terdapat pulau

darah yang mengumpul di ujung jari-jari (Gb.2B,



Gambar 1. Proses regenerasi sirip kaudal ikan gatul yang mengalami kelainan perkembangan (malformasi). Diamati dengan mikroskop cahaya dengan perbesaran 4x10 dibantu dengan digital zoom. Anak panah oranye = Angiogenesis; Anak panah hitam= pendarahan; Anak panah pink = blastema; Anak panah biru tua= pendarahan akibat ikan terjatuh; Anak panah biru muda = pembuluh darah yang mengalir dari distal menuju proksimal; Anak panah cokelat = jari-jari baru (lebih ranjing dari asalnya).



Gambar 2. Proses- proses penting pada regenerasi sirip kaudal ikan gatul yang mengalami kelainan perkembangan (malformasi). Diamati dengan mikroskop cahaya dengan perbesaran 4x10 dibantu dengan digital zoom. Anak panah oranye = Angiogenesis; Anak panah hijau = ruas jari- jari baru; Anak panah biru muda = pembuluh darah yang mengalir dari distal menuju proksimal; Anak panah merah = Ruas jari-jari baru tampak tidak beraturan; Anak panah hitam = Pendarahan akibat ikan terjatuh; Anak panah biru tua = pendarahan di bagian medial sirip ikan yang baru sobek diantara jari-jari baru ; Anak panah Kuning = bakal percabangan jari-jari baru pada bagian perifer yang tampak menggelembung; Anak panah coklat = jari-jari baru (lebih ramping dari asalnya); Oval merah = Distribusi pigmen melanosit berupa spot hitam.

anak panah oranye) dan terjadi distribusi pigmen melanosit pada bagian medial berupa spot hitam (Gb. 2B, tanda oval merah).

Pada hari ke-7 terdapat pembuluh darah yang berkembang dari distal menuju proksimal (Gb. 2C, anak panah biru muda) dan ruas jari-jari baru terlihat tidak beraturan (Gb. 2C, anak panah merah). Pada hari ke-10 terjadi pendarahan di ujung di antara bakal jari-jari baru (Gb. 1K, anak panah hitam) akibat ikan terjatuh dan bagian medial sirip ikan yang baru sobek tampak pendarahan diantara jari-jari baru yang terbentuk (Gb. 1K, anak panah biru tua). Ruas jari-jari baru semakin terlihat jelas (Gb. 2D, anak panah merah). Perkembangan ini berlanjut sampai hari ke-11.

Pada hari ke-12 sudah tidak terjadi pendarahan, terlihat pembuluh darah yang berkembang dari distal menuju proksimal (gambar 1N & 2E, anak panah biru muda), dan adanya akumulasi mesenkim pada area bakal percabangan jari-jari baru (Gb. 2E, anak panah kuning). Pada hari ke-13 masih terdapat pulau-pulau darah pada bagian medial di ujung jari-jari baru (pada bekas sirip kaudal yang robek) (Gb. 1O, anak panah oranye). Pada hari ke-14 sudah terbentuk pembuluh darah dari distal menuju proksimal (Gb. 2F, anak panah biru muda) berlanjut sampai hari ke-17. Pada hari ke-18 daerah medial yang robek sudah sembuh, ruas jari-jari baru terlihat lebih ramping daripada semula (Gb. 1Q & 2G, anak panah coklat), ruas jari-jari baru di ujung jari-jari terlihat lebih teratur dari pada di daerah pemotongan (Gb. 2G).

Pemotongan sirip kaudal ikan malformasi dan pemberian waktu untuk regenerasi, ternyata memberi kesempatan sirip kaudal yang rusak atau cacat menjadi normal lagi (bentuk dan ukuran mendekati sempurna). Hal tersebut memunculkan dugaan bahwa organ memiliki memori terhadap bentuk semula. Memori ini tersimpan di dalam sel-sel induk sehingga pada saat berdiferensiasi, sel-sel tersebut akan terinduksi untuk menjadi sel atau jaringan yang semestinya.

SIMPULAN DAN SARAN

Regenerasi sirip kaudal ikan gatul yang mengalami transformasi terdiri dari beberapa tahap yaitu tahap penyembuhan luka (H1), pembentukan blastema (H1-H2), dan pertumbuhan regeneratif serta differensiasi (H3-H18) yang terjadi secara berurutan. Pada regenerat sobek akibat kecelakaan mekanik, regenerasi dapat memperbaiki kerusakan tersebut hingga diperoleh bentuk dan ukuran mendekati sempurna (normal).

Saran dari penelitian ini adalah penelitian lanjutan untuk melengkapi data yang “missing” akibat ikan yang mati sehingga diperoleh data tentang proses regenerasi sirip kaudal ikan Gatul (*Poecilia* sp.) yang lengkap dan penelitian pada level molekuler.

RUJUKAN

- Iovine, M. K. & Johnson S. L., 2000. Genetic analysis of Isometric Growth Control Mechanism In The Zebrafish Caudal Fin. *Genetics* 155: 1321-1329.

- Nechiperuk, A. & Keating M. T. 2002. Proliferation Gradient Between Proximal and msxb-expressing Distal Blastema Directs Zebrafish fin Regeneration. *Development* 129: 2607-2617.
- Poss, K. D., Keating, M. T., Nechiperuk, A., Hillam, A., Johnson, S. L. & Keating, M. T. 2002. Mps 1 Defines a Proximal Blastemal Proliferative Compartment Essential for Zebrafish Fin Regeneration. *Developmental* 129: 5141-5149.
- Poss, K. D., Keating, M. T. & Nechiperuk, A. 2003. Tales of Regeneration in Zebrafish. *Developmental Dynamics* 226: 202-210.
- Rawls, J. F. & Johnson, S. L. 2000. Zebrafish Kit Mutation Reveals Primary and Secondary Regulation of Melanocyte Development During Fin Stripe Regeneration. *Development* 127: 3712-3724.
- White, J. A., Boffa, M. B., Jones, B. & Petkovich, M. 1994. A Zebrafish Retinoic Acid Receptor Expressed in the Regenerating Caudal Fin. *Development* 120: 1861-1872.